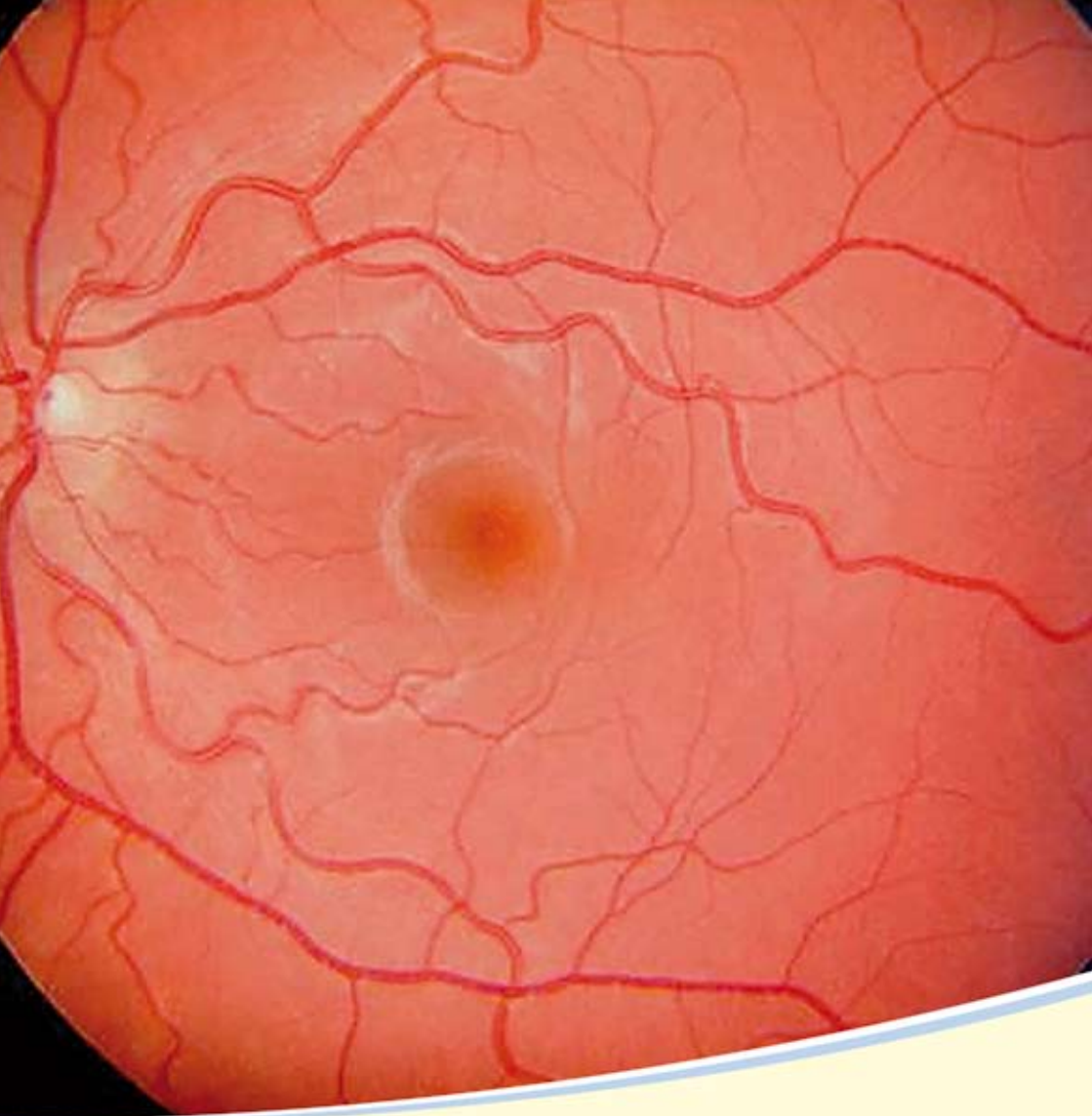

Augenheilkunde
Makuladegeneration



Akademisches Lehrkrankenhaus der medizinischen Universitäten Wien und Innsbruck
sowie der Paracelsus medizinische Privatuniversität Salzburg

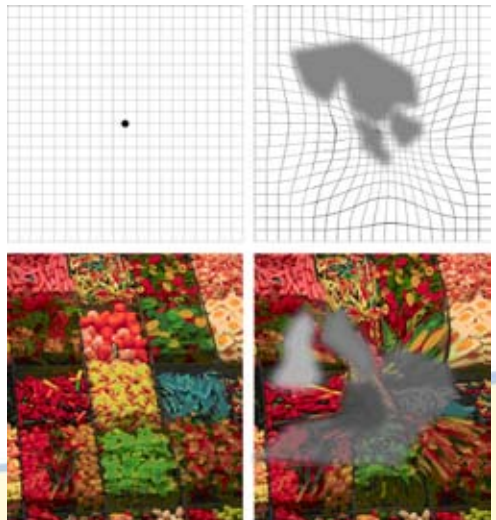
Wodurch kommt eine Verschlechterung des zentralen Sehens zustande?

Das Auge verändert sich mit dem Älterwerden und gewisse Erkrankungen treten häufiger auf. Viele Augenerkrankungen ziehen das Gewebe am Augenhintergrund in Mitleidenschaft. Dazu gehören degenerative Erkrankungen (zB Makuladegeneration, Makulopathie, „Netzhautverkalkung“), entzündliche Erkrankungen, aber auch die Auswirkungen von Allgemein-erkrankungen, wie etwa die Zuckerkrankheit. Häufig spielen dabei krankhafte Gefäßveränderungen oder Ablagerung von Abbauprodukten am Augenhintergrund und insbesondere im Netzhautzentrum („Makula“) eine entscheidende Rolle. Es können auch mehrere Erkrankungen gleichzeitig vorliegen.

Auch eine bereits schwere Schädigung eines Auges kann vom Patienten unbemerkt bleiben, da ein nicht erkranktes Partnerauge einen hinreichend guten Seheindruck liefern kann. Viele der genannten Erkrankungen betreffen früher oder später beide Augen und hinterlassen letztlich eine schwere Beeinträchtigung der Sehkraft oder können sogar zur Erblindung führen. **Daher ist die regelmäßige Routineuntersuchung bei Ihrem Facharzt für Augenheilkunde und Optometrie vor allem ab dem 40. Lebensjahr von großer Bedeutung, da dabei auch andere Ursachen einer Sehkraftminderung (zB Katarakt, Glaukom, etc.) ausgeschlossen werden können.**

Welche Symptome können auf eine Schädigung des Lesezentrums hinweisen?

Das Verzerrt-Sehen bzw. Verbo-gen-Sehen gerader Linien (Türstöcke, Hauswände, Fliesenfugen), Unschärfe oder Flecken im zentralen Gesichtsfeld, eine rasche Sehverschlechterung, Schwierigkeiten beim Lesen oder Erkennen von Personen oder bei anderen alltäglichen Verrichtungen können Anzeichen einer zentralen Netzhautveränderung sein und müssen daher ernst genommen und durch Ihren Augenarzt abgeklärt werden.




Die **Früherkennung** ist dabei von größter Wichtigkeit, denn

- die Frühdiagnose bildet den ersten Schritt zur Erhaltung der Sehschärfe
- die feuchte Makuladegeneration kann sich sehr rasch entwickeln
- für den Behandlungserfolg aller Netzhauterkrankungen ist der Zustand der Netzhaut zu Behandlungsbeginn maßgeblich.

Ein einfacher Selbsttest ist das Betrachten eines sogenannten Amsler-Netzes, das auch geringgradiges Verzerrtsehen offenbart.

So führen Sie den Sehtest durch:

- Bedecken Sie ein Auge (bitte Lesebrille aufsetzen, falls vorhanden)
- Halten Sie das Amsler-Netz in bequemer Lesedistanz (ca. 30 - 40 cm)
- Fixieren Sie mit dem anderen Auge genau den Punkt in der Mitte
- Achten Sie auf wellenförmige Linien. Diese könnten auf Symptome von AMD (Altersbedingter Makula-Degeneration) hinweisen.

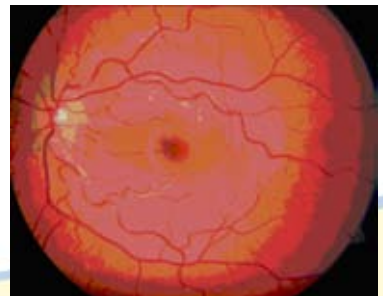


Wiederholen Sie den Test mit dem anderen Auge!

Achtung: Der Selbsttest mit dem Amsler-Gitter **ersetzt keinesfalls** eine gründliche **augenärztliche Untersuchung**. Eine einwandfreie und sichere Diagnose kann nur der Augenarzt im Rahmen einer Untersuchung unter Zuhilfenahme apparativer Spezialdiagnostik wie beispielsweise Fluoreszenzangiographie und OCT (Schnittbildtechnik, s. u.) stellen.

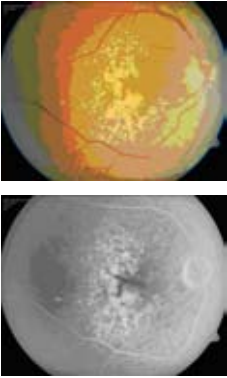
Was sieht der Augenarzt?

Nach Erweiterung der Pupille durch Augentropfen kann der Augenarzt mit Speziallupen und Spaltlampenmikroskop) die Netzhaut gut beurteilen.



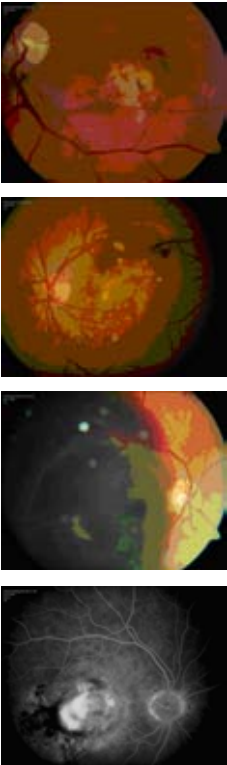
Normale Makula

Trockene AMD



Bei der trockenen Makuladegeneration stellen sich die frühen Veränderungen im Lesezentrum als gelbliche Flecken (sog. Drusen) dar. Im fortgeschrittenen Stadium zeigen sich ausgestanzte Netzhautdefekte mit unregelmäßiger Pigmentstruktur. Die trockene Form der Makuladegeneration verläuft im Allgemeinen langsam, kann aber auch die Lesefähigkeit zerstören.

Feuchte AMD

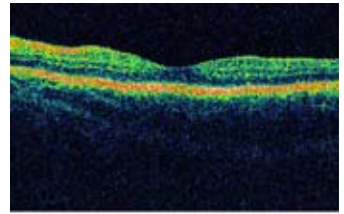


Bei der gefürchteten und oft rasch voranschreitenden feuchten Form der Makuladegeneration sieht der Augenarzt darüber hinaus ein Netzhautödem (Schwellung) und gegebenenfalls begleitende Blutungen bzw. die Neubildung brüchiger Gefäße unter der Netzhaut. Die tieferen Schichten der Netzhaut, in der die neu gewachsenen Gefäßmembranen liegen, kann der Augenarzt nur mit einer zusätzlichen Diagnostik beurteilen, der sog. Fluoreszenzangiographie.

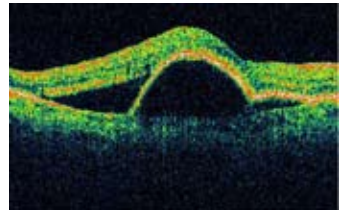
Dazu werden wenige Milliliter eines speziellen Farbstoffes über eine Vene in den Blutkreislauf eingebracht. Dieser verteilt sich in kürzester Zeit im gesamten Körper und durchfließt auch die Gefäße des Auges. Mit Hilfe einer hochauflösenden Digitalkamera wird dieser Vorgang am Augenhintergrund dokumentiert. Dabei wird durch Einstrahlung von Licht in das Auge während der Untersuchung der Farbstoff zum Leuchten gebracht (sog. Fluoreszenz). Die Ergebnisse sind mit Hilfe eines computergesteuerten Systems direkt darstellbar.

Das **OCT**, die **Optische Kohärenztomographie** ermöglicht eine für den Patienten vollkommen ungefährliche und schmerzlose Darstellung von Netzhauterkrankungen, speziell der Makuladegeneration. In einem „Optischen Schnitt“ durch das Lesezentrum lassen sich die einzelnen Netzhautschichten erkennen und so auch Flüssigkeitsansammlungen in oder unter der Netzhaut darstellen. Benötigt wird für diese Untersuchung ebenfalls eine spezielle Kamera. Der Verlauf der Therapie wird mittels digitaler Fotografie dokumentiert.

Auch bei Netzhautveränderungen durch die Zuckerkrankheit (**Diabetes mellitus**) oder nach Gefäßproblemen im Auge können Veränderungen in ähnlicher Weise vom Augenarzt nachgewiesen werden.



Normale Makula



Makuladegeneration

Welche Therapiemöglichkeiten gibt es?

Medikamente:

Die medikamentöse Therapie der **Makuladegeneration** hat große Fortschritte in den vergangenen Jahren gebracht. Großangelegte Studien haben gezeigt, dass die Einnahme einer speziellen Kombination von Vitaminen (C und E) und Spurenelementen, bekannt als Antioxidantien (u.a. Zink, Selen, Lutein), der Entwicklung und dem Fortschreiten einer altersbedingten Makuladegeneration entgegenwirkt. Entsprechende Präparate sind in Apotheken erhältlich, müssen aber noch selbst bezahlt werden und sollten nur in Rücksprache mit dem Augenarzt eingenommen werden.

Ebenso dürfte eine vitaminreiche Ernährung, vor allem mit dunkelgrünem Gemüse und gelben Früchten, dem degenerativen Prozess der Makula entgegenwirken.

Bei der feuchten Makuladegeneration und auch bei Schwellungen im Lesezentrum machen sich Veränderungen an der Netzhaut oft plötzlich bemerkbar und stellen daher meist ein einschneidendes Ereignis für die betroffenen Patienten dar. Hier ist eine rasche Abklärung der Störung durch den Augenarzt erforderlich, um rechtzeitig eine Therapie, wie z.B. eine Lasertherapie oder das Einbringen gefäßwachstumshemmender Medikamente in das Augeninnere einleiten zu können.

Bei der Suche nach der Ursache von Schwellungen und Gefäßneubildungen unter der Netzhaut fand sich als wesentlicher Botenstoff der **VEGF** (vascular endothelial growth factor). Daher wurden gezielte Hemmstoffe gegen diesen Wachstumsfaktor entwickelt (Anti-VEGF-Inhibitoren), die ihre therapeutische Wirkung entfalten, indem sie die Ausbildung abnormer Aderhautgefäße verlangsamen bzw. aufhalten. Anders als bei der Laserbehandlung zerstören sie nicht bereits vorhandene Gefäßneubildungen, sondern reduzieren das Wachstum derselben oder die Permeabilität der Gefäße, wodurch der krankhafte Austritt von Flüssigkeit und das Einwachsen von pathologischen Gefäßen aus der Aderhaut, die zur Schwellung im Bereich des Sehzentrums geführt haben, reduziert oder gar verhindert werden können. Diese Medikamente werden in einem sterilen Operationssaal mit einer feinen Nadel in das Augeninnere injiziert. Da diese Medikamente nur eine bestimmte Zeit wirken, sind in der Regel wiederholte Injektionen erforderlich.

Laserbehandlung:

Bei der diabetischen Retinopathie und frühen Stadien der feuchten Makuladegeneration kann eine Behandlung mit dem Laserstrahl sinnvoll sein. Diese Behandlung ist in aller Regel schmerzfrei. Mit dem Laserstrahl werden neu aussprossende und undichte Gefäße verödet, die die Makula schädigen. Dabei hat sich jedoch gezeigt, dass auch bei zunächst erfolgreicher Laserbehandlung im weiteren Verlauf wieder neue abnormale Gefäße aussprossen können.

Photodynamische Therapie:

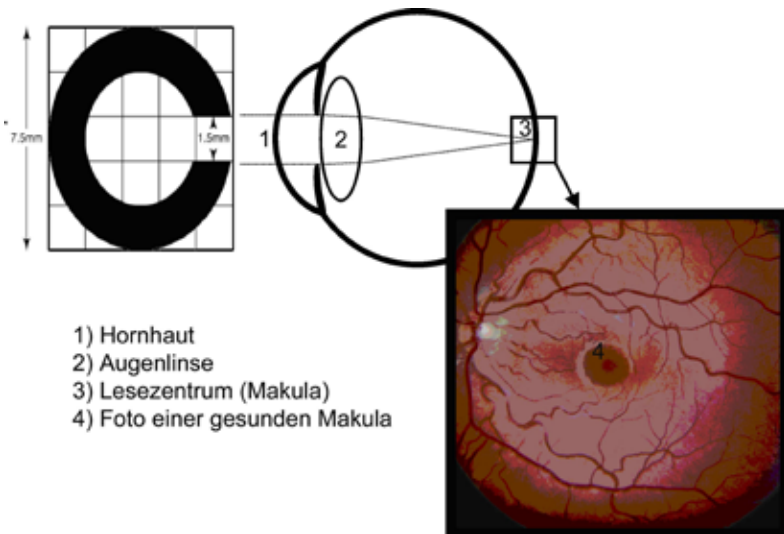
Bei dieser Behandlungsform für ein bestimmtes Stadium der feuchten Makuladegeneration wird zunächst eine Substanz in die Armvene gespritzt, die dann im Auge die Gefäßwucherungen für den Laserstrahl empfindlicher macht. Dabei können auch abnormale Gefäße behandelt werden, die sich unter der Netzhautmitte befinden. Allerdings kommen nur ganz bestimmte Gefäßneubildungen dafür in Frage, was durch den Augenarzt mit der Fluoreszenzangiographie vorher festgestellt werden kann. In den meisten Fällen wird diese Therapie heute jedoch durch die oben erwähnte Injektion eines Medikamentes in das Augeninnere abgelöst.

Welche chirurgischen Behandlungen gibt es?

Chirurgische Verfahren einschließlich der Netzhautdrehung mit Verlagerung der Makula sowie die Spülung und Entfernung von unter der Netzhautmitte gelegenen Blutungen und Gefäßmembranen kommen zur Zeit noch nicht routinemäßig zum Einsatz und werden nur in Spezialzentren durchgeführt. Allerdings sollte gerade bei plötzlich auftretenden ausgedehnten Blutungen unter der Netzhaut möglichst rasch ein chirurgischer Eingriff erwogen werden, da damit oftmals eine gewisse Sehverbesserung erzielt werden kann. Da jedoch Schäden am umliegenden Gewebe nicht ganz vermieden werden können, sind die Resultate bezüglich des Sehvermögens sehr unterschiedlich und es muss in jedem Einzelfall der mögliche Nutzen einer solchen Operation abgeschätzt und mit dem Patienten besprochen werden.

Kann man bei bereits zerstörtem Lesezentrum trotzdem helfen?

Die oben genannten Behandlungsformen haben die Rate der Erblindung und Sehschwächen deutlich reduziert. Wenn zusätzlich zur laufenden Behandlung mit den heute zur Verfügung stehenden Methoden ein Sehbehelf sinnvoll erscheint, wird der Augenarzt seinen Patienten über die Möglichkeit vergrößernder Sehhilfen informieren. Dabei handelt es sich um optische und elektronische Hilfsmittel, mit denen bei fortgeschrittenen Stadien der Erkrankung je nach Bedürfnis des Patienten das Sehen in die Ferne, das Lesen oder eine Naharbeit (wie zB Malen, Musizieren, etc.) wieder möglich werden können. Spezielle Brillen, Vergrößerungslupen und andere Sehhilfen müssen in Ruhe ausprobiert werden, um das jeweils beste System zu finden und zu verschreiben. Verordnet werden sie ausschließlich von Augenärzten, bedürfnisentsprechend ausgewählt vom Augenarzt selbst oder nach augenärztlicher Verschreibung von anerkannten Fachberatern für Sehbehelfe oder spezialisierten Sehbehinderten-Ambulanzen. Nur so besteht die Möglichkeit zur exakten Diagnosestellung und der sich daraus ergebenden Empfehlung zur passenden Sehhilfe.



Die Augenambulanz des Klinikum Wels - Grieskirchen steht Ihnen für weitere Auskünfte, Terminvereinbarungen und Anfragen gerne zur Verfügung.

Telefonnummer: **(+43 7242) 415-2294**

Klinikum Wels - Grieskirchen GmbH

Augenheilkunde und Optometrie

Prim. Dr. Ali Abri

Grieskirchner Straße 42

4600 Wels

Tel: (+43 7242) 415-2294

Fax: (+43 7242) 415-3957

maria.hoepoltseder@klinikum-wegr.at

www.klinikum-wegr.at