

# Bösartige Tumore im Mund-, Kiefer- und Gesichtsbereich

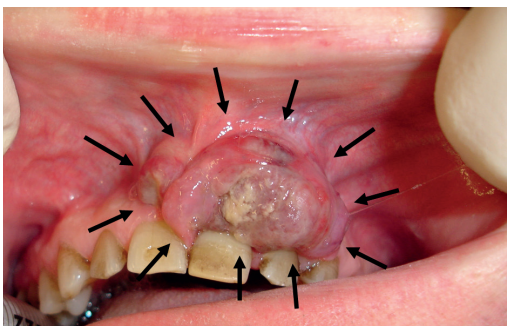
Bei diesen bösartigen Tumoren handelt es sich meist um Plattenepithelkarzinome, die von der Schleimhaut ausgehen (Mundhöhlenkrebs).

Bösartige Tumore können aber auch auf der Gesichts- bzw. Kopfhaut entstehen (Basaliome, Melanome).

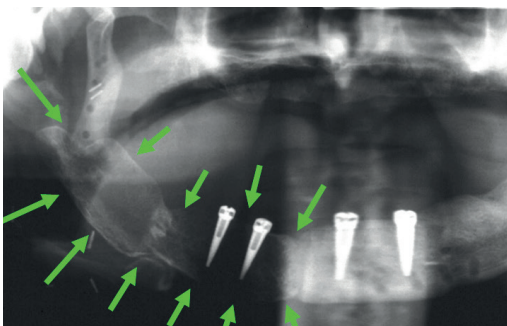
Begünstigende Faktoren: Rauchen, Alkohol, schlechte Mundhygiene (Schleimhaut) bzw. UV-Strahlung (Gesichtshaut, Lippen)

- Rauchen
- Alkohol
- schlechte Mundhygiene (Schleimhaut) bzw.
- UV-Strahlung (Gesichtshaut, Lippen)

Eine sofortige Rekonstruktion des entfernten Gewebes wird bei jeder Operation angestrebt. Dafür können Haut, Muskel und Knochen aus der Umgebung oder auch aus entfernten Regionen (Schulterblatt, Beckenkamm, Wadenbein etc.) transplantiert werden. Es steht hierfür eine Fülle an rekonstruktiven Operationsmethoden zur Verfügung.



Bösartiger Oberkiefertumor



Patient nach Unterkieferkarzinom, Tumorentfernung und Rekonstruktion des Unterkiefers mit Knochen vom Schulterblatt (Pfeile) und Versorgung mit Zahnimplantaten.

## Früherkennung ist wichtig!

Jede Wunde die in 14 Tagen nicht verheilt ist, muss abgeklärt werden!

Je kleiner der Tumor, desto besser ist die Chance auf völlige Heilung!